

医学教育网中西医执业医师《答疑周刊》2021 年第 27 期

【医学伦理学】

对医学道德的认识不正确的是

- A. 医学道德是医务人员的职业道德，简称医德
- B. 是医务人员处理与患者、与社会关系的原则和规范
- C. 医务人员的道德品质对社会文明不具有推动作用
- D. 医务人员的道德品质对人民健康和医疗质量具有保障作用
- E. 医务人员的道德品质对医疗卫生事业具有促进作用

学员提问：为什么选 C？

答案及解析：本题答案为 C

医学道德是医务人员的职业道德，简称医德，是医务人员处理与患者、与社会关系的原则和规范。医务人员的道德品质对人民健康和医疗质量具有保障作用，对医疗卫生事业具有促进作用，对社会文明具有推动作用。

故本题答案选 C。

【针灸学】

治疗暴病耳聋，鸣声隆隆，伴畏寒，发热，脉浮，宜在翳风、听会、侠溪、中渚基础上，加取

- A. 太冲、丘墟
- B. 外关、合谷
- C. 风门、肺俞
- D. 丰隆、脾俞
- E. 足三里、三阴交

学员提问：为什么选 B？

答案及解析：本题答案为 B。

根据题干症状诊断为耳聋外感【医学教育网原创】风邪证，针灸治疗配外关、合谷。

故本题答案选 B。



SLE 患者血清中有多种抗体，其中阳性率可达 95%以上，但特异性较差的为


A. 类风湿因子（RF）



B. 抗核抗体（ANA）



C. LE 因子



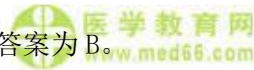D. 抗磷脂抗体



E. 抗酸性核蛋白抗体

学员提问：为什么选 B？

答案及解析：本题答案为 B。



抗核抗体（ANA）临床意义

（1）ANA 阳性：①多见于未经治疗的系统性红斑狼疮（SLE），阳性率可达 95%以上，但特异性较差。②药物性狼疮、混合性结缔组织病、原发性胆汁性肝硬化、全身性硬皮病、多发性肌炎等患者的阳性率也较高。③其他自身免疫性疾病：如类风湿性关节炎、桥本甲状腺炎等也可呈阳性。

（2）荧光类型：根据【医学教育网原创】细胞核染色后的荧光类型，ANA 可分为均质型、边缘型、颗粒型、核仁型 4 种。

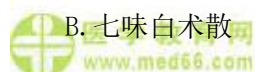故此题的正确答案是 B。

【中西医结合儿科学】



积滞乳食内积证的治疗首选方是

A. 健脾丸



B. 七味白术散



C. 枳实导滞丸

D. 肥儿丸或疳积散

E. 消乳丸或保和丸

学员提问：为什么选 E？

答案及解析：本题答案为 E。

积滞乳食内积证。

证候：不思乳食，嗳腐酸馊或呕吐食物、乳片，脘腹胀满，疼痛拒按，大便酸臭，或便秘夜眠不安，苔白厚腻，脉象弦滑，或指纹紫滞。

治法：消乳化食，和中导滞。

方药：乳积者，选消乳丸【医学教育网原创】加减。食积者，选保和丸加减。

故本题答案选 E。

【中西医结合妇科学】

下列属 I 度子宫脱垂轻型的是

- A. 子宫颈外口距处女膜缘 < 4cm，但未达处女膜缘
- B. 宫颈外口已达处女膜缘，在阴道口可见到宫颈
- C. 子宫颈已脱出阴道口，但宫体仍在阴道内
- D. 宫颈及部分宫体已脱出于阴道口
- E. 子宫颈及宫体全部脱出至阴道口外

学员提问：为什么 A？

答案及解析：本题答案 A。

子宫脱垂的分度：

I 度：轻型：子宫颈外口距处女膜缘 < 4cm，但未达处女膜缘；重型：宫颈外口已达处女膜缘，在阴道口可见到宫颈。

II 度：轻型：子宫颈已脱出阴【医学教育网原创】道口，但宫体仍在阴道内；重型：宫颈及部分宫体已脱出于阴道口。

III 度：子宫颈及宫体全部脱出至阴道口外。

故本题答案选 A。

医学教育网中西医执业医师《答疑周刊》2021 年第 26 期（word 版下载）

